

難治性疾患から日々の診療相談まで、 呼吸器のことなら何でも対応いたします！

「迅速な対応を新病院でも心がけていきます！」

外来診察室のスペースの問題で、今まではご紹介患者さんに対して迅速な対応ができないこともありました。新病院では診察室に余裕ができるため、至急の診療要請などに対応しやすくなります。

今までも最新の気管支内視鏡機器など導入し医療技術を向上してまいりましたが、新病院では引き続き迅速な診断、治療を心がけてまいります。

「新しい治療法や最新のトピックス」

「肺癌における複合免疫療法の適応拡大、あらたな免疫療法の導入」

抗 PD-L1 抗体に加えて抗 CTLA4 抗体が進行非小細胞癌の方で使用できるようになりました。抗 PD-L1 抗体と抗 CTLA 抗体を投与、あるいは抗がん剤と組み合わせて投与することで、従来の抗がん剤治療より優れた成績が報告されております。ただし、治療の選択肢が増えたことでどの患者さんにどの治療を適用するかが非常に複雑となり、日々頭を悩ませながら治療を行っております。

「新しい内視鏡の導入」

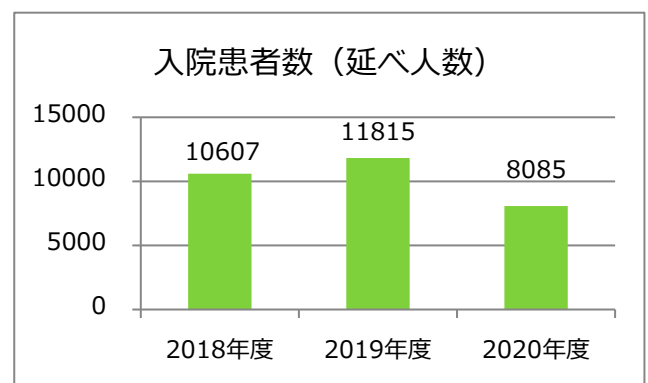
新発売ではなく以前からありますが、今年度蛍光気管支鏡（AFI）を新たに当科で導入しました。気管支粘膜の異常を感度よく拾うことができ、粘膜表在癌や癌の気管支浸潤などの診断に有用です。

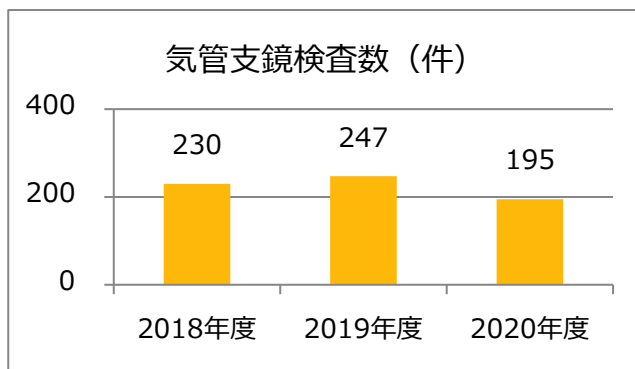
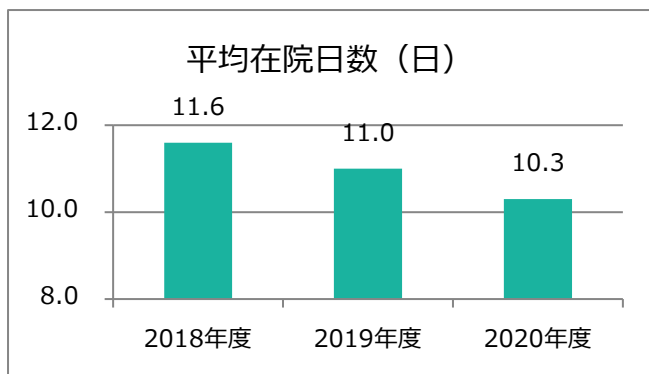
「新型コロナウイルス感染症の外来診療への影響」

新型コロナウイルス感染症が肺炎を発症してくるのはご存じのことと思います。呼吸器内科で対応する疾患の多くが胸部 X 線、胸部 CT など画像検査で異常像を呈してきます。そのため、ご紹介の時点で肺炎が疑われる方、発熱がある方は通常の外来ではなく、まずは発熱外来に回っていただきますことをご理解のほどお願いします。

「診療実績」

昨年度は新型コロナウイルス感染症の影響で入院患者数、気管支鏡検査の適用人数と大きく減少しました。





「新病院に向けた新たな患者像」

新病院においては肺癌、間質性肺炎などの難治性呼吸器疾患に対する診療をより強化してまいります。また、COPD、気管支喘息など、罹患患者数の多いより common な病気については、かかりつけの先生との緊密な連携の下急性増悪時に積極的に受け入れてまいります。

広島市立安佐市民病院 呼吸器内科 医師スタッフ紹介

| | | | |
|-----------------------------|--|-------------------------------|---------------------------------------|
| きたぐち そういち 北口 聡一 (H1卒) | 腫瘍内科主任部長 呼吸器内科部長 内科・総合診療科部長 がんゲノム診療科主任部長 〔肺癌、乳癌、肉腫、神経内分泌癌、原発不明癌〕 | | |
| すがはら ふみひろ 菅原 文博 (H8卒) | 呼吸器内科主任部長 内科・総合診療科部長 〔呼吸器・喘息〕 | にしの りょうへい 西野 亮平 (H10卒) | 呼吸器内科部長 内科・総合診療科部長 〔呼吸器〕 |
| みずもと ただし 水本 正 (H18卒) | 呼吸器内科副部長 内科・総合診療科副部長 〔呼吸器〕 | わたなべ まさこ 渡部 雅子 (H20卒) | 呼吸器内科副部長 腫瘍内科副部長 〔呼吸器内科一般・腫瘍内科〕 |
| こにし はなえ 小西 花恵 (H29卒) | 呼吸器内科専攻医 内科・総合診療科専攻医 〔呼吸器〕 | たかた ゆうたろう 高田 悠太郎 (H30卒) | 呼吸器内科専攻医 内科・総合診療科専攻医 〔呼吸器〕 |

広島市立安佐市民病院 呼吸器内科 外来診療案内

| | | 月 | 火 | 水 | 木 | 金 |
|----|----|--------|----|----|----|----|
| 3診 | 午前 | 渡辺 | 西野 | 北口 | 菅原 | 水本 |
| | 午後 | 水本 | | 小西 | 西野 | 菅原 |
| 7診 | | 菅原（喘息） | | | | |

は予約診療不可